Atlante e manuale di radiologia tradizionale

Tecnica · Posizionamento · Anatomia radiografica · Qualità dell'immagine · Radioprotezione

VOLUME I — Principi, tecnica e apparato locomotore

TRATTATO PROFESSIONALE PER TSRM

A cura di Atlas Radiologica

1ª edizione 2027 · Contenuti scientificamente aggiornati al 22 ottobre 2026

ATLAS
RADIOLOGICA

ESTRATTO GRATUITO · PAGINE SELEZIONATE · atlasradiologica.it

Come usare questo trattato

Questo libro si può usare in tre modi.

Per studiare. Le Parti I–VIII costruiscono le basi in sequenza: terminologia, fisica, apparecchiature, radiografia digitale, qualità dell'immagine, radioprotezione, normativa e metodo di lavoro. Ogni concetto difficile è spiegato prima in modo semplice (livello 1) e poi, quando serve, approfondito nei box «Approfondimento» (livello 2), che si possono saltare alla prima lettura.

Per capire. Ogni scheda di proiezione spiega *perché* la proiezione si esegue in quel modo, non solo *come*. I rimandi interni collegano la tecnica alla fisica che la giustifica. Le Parti XXV e XXVI percorrono la strada inversa, dall'immagine alla causa: anatomia radiografica e riconoscimento tecnico, poi errori e artefatti, per decidere se l'esame ha raggiunto lo scopo e come correggerlo.

Per consultare. Le Parti IX–XVII sono l'atlante di posizionamento dei distretti. Le Parti XVIII–XXIV adattano tecnica e posizionamento alla contrastografia e alla fluoroscopia, ai contesti e ai pazienti particolari (radiografia mobile e pronto soccorso, pediatria, gravidanza, geriatria e disabilità) e alle tecniche ortopediche e specialistiche. Ogni proiezione standard e complementare ha una scheda completa, una tavola di centratura e una checklist rapida da usare prima dell'esposizione; le proiezioni rare e storiche sono descritte in forma ridotta. Le Parti XXVII–XXX riguardano il reparto e il suo futuro: garanzia e controllo della qualità, sistemi informativi (RIS, PACS, DICOM) e flusso di lavoro digitale, intelligenza artificiale, tendenze documentate della radiologia tradizionale. Le appendici raccolgono i riferimenti rapidi: atlante delle proiezioni, trauma, pediatria, radiografia mobile, radioprotezione, formulario, errori più comuni. L'indice analitico e l'indice degli acronimi sono collegati al testo.

Classificazione delle proiezioni

- **[S] Standard** — proiezione di routine del distretto.
- **[C] Complementare** — proiezione aggiuntiva o speciale, eseguita su quesito specifico.
- **[R] Rara** — d'uso specialistico, locale o in via di abbandono; descritta in forma ridotta.
- **[H] Storica** — oggi sostituita da altre metodiche; descritta per conoscenza e riconoscibilità, nel box «Pratica storica».
- Le **classi doppie** indicano un uso che cambia con il contesto: **[S/C]** è standard in alcuni ambiti (per esempio l'ambulatorio ortopedico) e complementare in altri; **[H/C]** è una tecnica storica che conserva un'indicazione complementare quando l'alternativa moderna non è disponibile o non è eseguibile.

Come leggere una tavola di centratura

- Il **mirino rosso** indica il punto d'ingresso del raggio centrale (RC).
- Il **rettangolo tratteggiato** con gli angoli marcati indica il campo di collimazione.
- Il riquadro **GEOMETRIA** riassume la SID e l'angolo del RC rispetto al detettore. Le parole ai lati («testa», «piedi», «mediale»...) indicano verso dove è inclinato il tubo.

Indice

Atlante e manuale di radiologia tradizionale 1

Copyright e avvertenze 2
Avvertenza professionale 3

Prefazione 4

Come usare questo trattato 5
Classificazione delle proiezioni 5
Come leggere una tavola di centratura 5
I box didattici 6
Abbreviazioni essenziali 6

Parte I — Fondamenti 9
1. La radiologia tradizionale oggi 10
2. Terminologia radiografica 14
3. Piani, assi, reperi e linee di riferimento 22
4. Anatomia radiografica: principi 30
5. Principi della formazione dell'immagine 36

Parte II — Fisica dei raggi X 41
6. Struttura della materia e radiazioni ionizzanti 42
7. Il tubo radiogeno e la produzione dei raggi X 47
8. Generatori e parametri di esposizione 52
9. Interazioni radiazione-materia e attenuazione 61

Parte III — Apparecchiature 71
10. La sala radiologica 72
11. Griglie antidiffusione e AEC 82
12. Apparecchi mobili e portatili 93

Parte IV — Radiografia digitale 101
13. Detettori digitali 102
14. Dal segnale all'immagine 110
15. Indice di esposizione 116

Parte V — Qualità dell'immagine 121
16. Contrasto, rumore e segnale 122
17. Nitidezza e geometria 131
18. Ottimizzare: qualità diagnostica e dose 141

Parte VI — Radioprotezione e dosimetria 151
19. Effetti biologici delle radiazioni ionizzanti 152
20. Grandezze dosimetriche 159
21. I principi: giustificazione, ottimizzazione, limitazione 165
22. Radioprotezione del paziente nella pratica 173
23. Radioprotezione dell'operatore 183

Parte VII — Normativa e responsabilità professionale 191
24. Il quadro normativo 192
25. Il TSRM: profilo, competenze e responsabilità 204
26. Identificazione, lateralità e sicurezza del paziente 212

Parte VIII — Il metodo generale 219
27. Eseguire una radiografia: il workflow completo 220
28. Leggere una scheda di proiezione 229

Parte IX — Arto superiore 235
29. Anatomia radiografica dell'arto superiore 236
30. Dita e pollice 245
31. Mano 259
32. Polso, carpo e scafoide 269
33. Avambraccio 287
34. Gomito 294
35. Omero 308

Parte X — Cingolo scapolare 317
36. Anatomia radiografica del cingolo scapolare 318
37. Spalla 325
38. Scapola 347
39. Clavicola, articolazione acromioclavicolare e sternoclavicolare 353

Parte XI — Arto inferiore 367
40. Anatomia radiografica dell'arto inferiore 368
41. Dita del piede e sesamoidi 375
42. Piede 384
43. Calcagno e sottoastragalica 398
44. Caviglia 406
45. Gamba 420
46. Ginocchio 426
47. Rotula e articolazione femoro-rotulea 443
48. Femore 451

Parte XII — Bacino e anca 459
49. Anatomia radiografica di bacino e anca 460
50. Bacino 466
51. Anca 476

Parte XIII — Colonna vertebrale 489
52. Anatomia radiografica della colonna 490
53. Colonna cervicale 498
54. Colonna toracica (dorsale) 518
55. Colonna lombare e giunzione lombosacrale 525
56. Sacro, coccige e articolazioni sacroiliache 538
57. Colonna in toto in ortostatismo 547

31.2 Mano — PA

Sinonimi: postero-anteriore della mano · PA hand · **[S]**

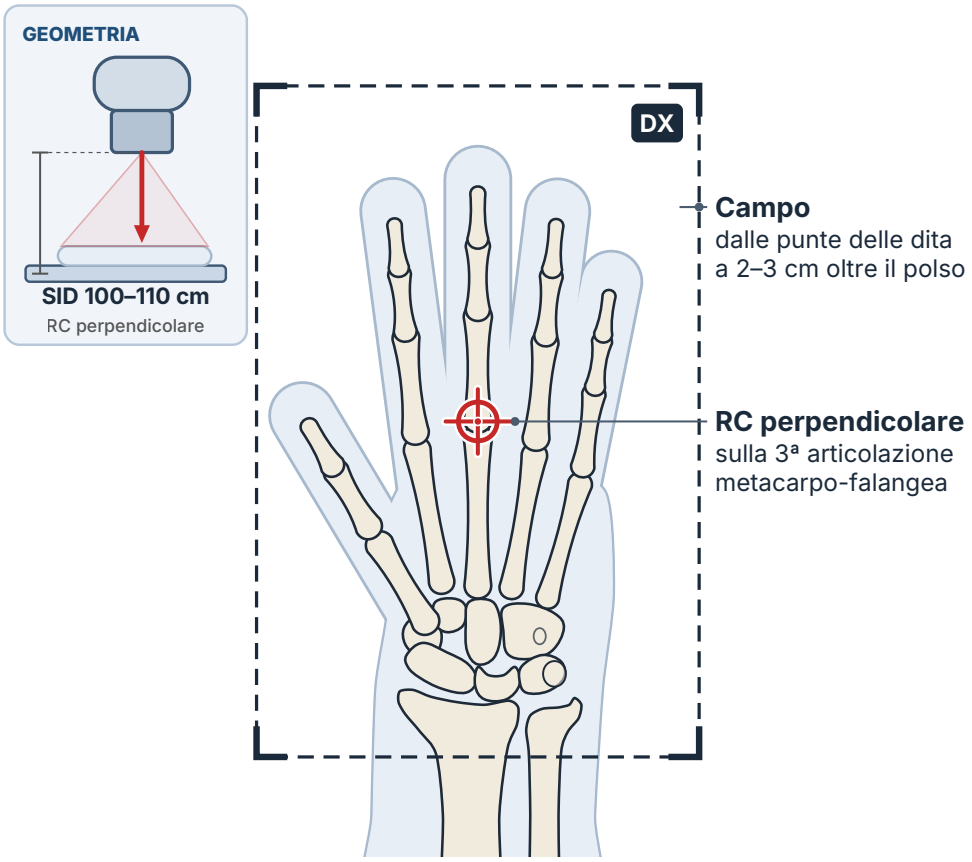

Figura 31.1 — Mano PA: il raggio centrale entra perpendicolare sulla 3ª articolazione metacarpo-falangea; il campo va dalle punte delle dita a 2–3 cm prossimali al polso.

Scopo. Mostrare in proiezione frontale falangi, metacarpi, carpo e radio e ulna distali. È la proiezione di riferimento per l'allineamento e per il conteggio delle strutture.

Indicazioni principali. Trauma, dolore, tumefazione, deformità, corpo estraneo, artropatie, controllo di fratture e mezzi di sintesi, età ossea (mano sinistra).

Anatomia visualizzata. Falangi e articolazioni interfalangee del 2°–5° dito, metacarpi e articolazioni metacarpo-falangee (MCF), ossa del carpo, epifisi distali di radio e ulna. Il pollice risulta in obliqua.

Posizione del paziente. Seduto lateralmente al tavolo, gomito flesso a 90°, avambraccio appoggiato.

Posizione del distretto. Mano in pronazione completa, palmo appoggiato sul detettore. Asse lungo di mano e avambraccio parallelo al bordo lungo del campo. Dita estese e leggermente divaricate, in modo che i tessuti molli non si sovrappongano. Il palmo deve aderire al piano: se le MCF restano sollevate, le articolazioni appaiono chiuse e le falangi accorciate.

Detettore. Formato verticale rispetto alla mano; un formato piccolo (18×24 cm) basta per la mano dell'adulto di taglia media.

SID. 100–110 cm.

Raggio centrale (RC). Perpendicolare al detettore.

Centratura. Sulla 3ª articolazione metacarpo-falangea.

Collimazione. Dalle punte delle dita a circa 2–3 cm prossimali all'articolazione radio-carpica; lateralmente ai margini cutanei della mano, con un piccolo margine.

Griglia. No.

Fuoco. Piccolo.

AEC. Di norma no: campo troppo piccolo rispetto alle camere.

Parametri di esposizione. Detettore digitale, adulto: partenza 55–60 kV, mAs da protocollo dell'apparecchio. Mani molto voluminose, edema importante o gesso richiedono un aumento (per il gesso vedi cap. 103, vol. II). Si verifica con il DI e con la visibilità delle trabecole del metacarpo, che non devono essere «granulose».



Figura 31.2 — Mano in proiezione PA (dorso-palmare), descritta dall'autore dell'immagine come normale. Dita separate, articolazioni metacarpo-falangee e interfalangee aperte, concavità delle diafisi simmetriche; il pollice compare in obliqua, come previsto. In alto a sinistra il marker radiopaco «Sin», posato capovolto: anche se appare ruotato e speculare resta la prova del lato (§ 112.5), ed è coerente con l'immagine (in una PA vista dal tubo, con le dita in alto, il pollice a destra indica la mano sinistra). Se marker, anatomia e richiesta non concordano, il lato non si «corregge» a occhio: si segue la procedura del § 112.2. Immagine: Mikael Häggström, M.D., Wikimedia Commons, CC0 1.0; convertita in scala di grigi.

Criteri di correttezza

- Inclusi tutti i segmenti, dalle punte delle dita all'epifisi distale di radio e ulna, con il carpo per intero.
- Nessuna rotazione: le concavità laterali delle diafisi di metacarpi e falangi sono simmetriche; le distanze fra le teste metacarpali sono regolari; le unghie, quando visibili come ombre dei tessuti molli, sono centrate sulle falangi distali.
- Articolazioni MCF e interfalangee aperte, con le superfici articolari non sovrapposte.
- Dita separate, senza sovrapposizione di tessuti molli.
- Pollice in obliqua: è normale.
- Campo di collimazione visibile su quattro lati e marker di lato leggibile, fuori dall'anatomia.
- Esposizione: trabecole nitide nei metacarpi, tessuti molli visibili, nessuna area saturata.

Errore	Come appare	Correzione
Mano ruotata (di solito verso il lato radiale)	Metacarpi sovrapposti alle basi, concavità diafisarie asimmetriche	Riportare il palmo piatto e controllare che 2ª e 5ª MCF tocchino entrambe il piano
MCF sollevate (mano «a coppa»)	Rime MCF e interfalangee chiuse, falangi accorciate	Distendere le dita; se impossibile, eseguire una AP (dorso sul detettore)
Dita unite	Tessuti molli sovrapposti, margini cutanei non valutabili	Divaricare leggermente le dita
Centratura sul carpo	Falangi distali tagliate o ai margini del campo, distorsione periferica	Centrare sulla 3ª MCF e verificare il campo luminoso sulle punte delle dita

Varianti. Se il paziente non riesce a distendere le dita (trauma, dolore, medicazione, contratture), si esegue una **AP** con il dorso della mano sul detettore: le MCF tornano più vicine al piano e le rime si aprono meglio di una PA forzata.

Trauma. La mano va comunque posizionata correttamente: un'immagine ruotata falsa la valutazione della scomposizione. Se il dolore impedisce l'appoggio, è meglio un'AP ben eseguita che una PA approssimativa.

Paziente non collaborante. Le spugne a gradini e il sacchetto sull'avambraccio sono preferibili a una persona che tiene ferma la mano. Se l'assistenza è inevitabile, deve farla un accompagnatore informato e protetto, mai il TSRM (cap. 22 (p. 173)).

Pediatria. Nel bambino piccolo la mano si apre poco. Un'immagine con le dita parzialmente flesse ma non ruotate è spesso clinicamente adeguata (cap. 87, vol. II).

Ottimizzazione della dose. La dose di una radiografia della mano è molto bassa. Le leve principali sono la collimazione corretta, che migliora anche il contrasto, e l'assenza di ripetizioni inutili.

Quando NON ripetere. Una lieve divaricazione insufficiente delle dita o un modesto eccesso di campo non giustificano una ripetizione se l'anatomia richiesta è valutabile. Si ripete se manca anatomia richiesta dal quesito, se c'è movimento, o se una rotazione impedisce la valutazione delle rime e delle basi metacarpali in un trauma.

CHECKLIST RAPIDA

- Anelli e bracciali tolti
- Paziente seduto di lato, gambe fuori dal fascio
- Palmo piatto, dita leggermente divaricate
- Asse della mano parallelo al campo
- RC perpendicolare sulla 3ª MCF, SID 100–110 cm
- Campo: punte delle dita → 2–3 cm oltre il polso
- Marker di lato nel campo

ESTRATTO GRATUITO · PAGINE SELEZIONATE · atlasradiologica.it

31.6 Mani — obliqua AP bilaterale di Nørgaard («ball-catcher»)

Sinonimi: Nørgaard view · ball-catcher's view · posizione semisupinata · **[C]**

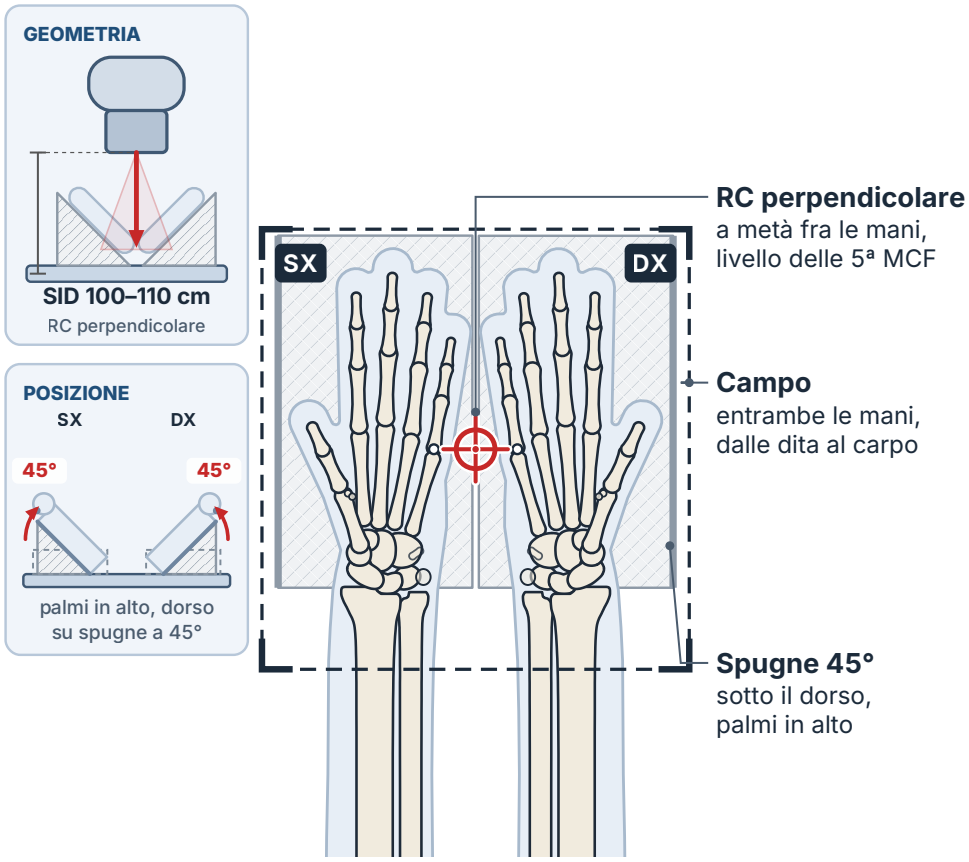

Figura 31.7 — Proiezione di Nørgaard: entrambe le mani in semisupinazione di 45°, con il dorso su due spugne e i palmi in alto, lati ulnari vicini; RC perpendicolare a metà fra le due mani, a livello delle 5ª MCF, campo su entrambe le mani dalle dita al carpo.

Scopo. Mostrare, a confronto, la superficie dorso-radiale delle basi delle falangi prossimali e le teste metacarpali, dove compaiono alcune delle prime alterazioni erosive delle artropatie infiammatorie.

Indicazioni principali. Artrite reumatoide e altre artropatie, su richiesta (Nørgaard, 1965). Proposta anche per le fratture della base del 5° metacarpo (Stapczynski, 1991, citato da Long et al., 2016).

Posizione del paziente. Seduto davanti al tavolo, entrambe le mani appoggiate.

Posizione del distretto. Dalla laterale (lati ulnari a contatto, palmi uniti), ruotare entrambe le mani in **semisupinazione di circa 45°**, appoggiandone il dorso su due spugne a 45°. Dita estese e pollici leggermente abdotti, in modo che non si sovrappongano alla 2ª MCF. Nella variante «ball-catcher» le dita sono leggermente flesse, come per afferrare una palla.

Detettore. Formato orizzontale, ampio quanto basta per entrambe le mani.

SID. 100–110 cm.

Raggio centrale. Perpendicolare.

Centratura. A metà fra le due mani, a livello delle 5ª MCF (figura 31.7 (p. 267)).

Collimazione. Entrambe le mani, dalle punte delle dita al carpo.

Parametri di esposizione. Partenza 65–70 kV (Bontrager e Lampignano, 2014).

Criteri di correttezza

- Entrambe le mani in obliqua simmetrica a circa 45°.
- Diafisi del 2°–5° metacarpo non sovrapposte.
- Teste metacarpali e basi delle falangi prossimali libere da sovrapposizioni, con le MCF aperte.

ATTENZIONE — NON CONFONDERE

Con le **dita estese** (tecnica originale) le interfalangee restano valutabili. Nella variante **a coppa** (ball-catcher) metacarpi e MCF si vedono bene ma le interfalangee sono distorte. Se il quesito riguarda anche le interfalangee, si preferiscono le dita estese.

ATLAS RADIOLOGICA

FINE DELL'ESTRATTO

Hai sfogliato 6 pagine su 548.

Le abbiamo scelte dal Volume I per mostrarti com'è costruito il trattato: le schede, le tavole di centratura, i criteri di correttezza.

Pagine incluse: 1, 5, 7, 260, 261, 267.



NEL VOLUME COMPLETO

Volume I — Principi, tecnica e apparato locomotore

548	131	270
pagine	schede di proiezione	figure

Fondamenti e fisica, apparecchiature e radiografia digitale, qualità dell'immagine, radioprotezione e normativa, e l'atlante dell'apparato locomotore.

Parti I–XIII, capitoli 1–57.

DISPONIBILE SU AMAZON.IT

Il Volume I completo, in brossura a colori.

amazon.it/dp/B0HRV59XSD

Disponibili anche: Volume II — Torace, addome, cranio, contesti clinici e qualità (**amazon.it/dp/B0HR9CH4FR**) e l'edizione Kindle con l'opera completa (**amazon.it/dp/B0HRV9LWSD**).

© 2026 Atlas Radiologica · Estratto gratuito di anteprima · Tutti i diritti riservati