Atlante e manuale di radiologia tradizionale

Tecnica · Posizionamento · Anatomia radiografica · Qualità dell'immagine · Radioprotezione

VOLUME II — Torace, addome, cranio, contesti clinici e qualità

TRATTATO PROFESSIONALE PER TSRM

A cura di Atlas Radiologica

1ª edizione 2027 · Contenuti scientificamente aggiornati al 22 ottobre 2026

ATLAS
RADIOLOGICA

ESTRATTO GRATUITO · PAGINE SELEZIONATE · atlasradiologica.it

Indice

Atlante e manuale di radiologia tradizionale 1

Copyright e avvertenze 2
Avvertenza professionale 3

Prefazione 4

Come usare questo trattato 5
Classificazione delle proiezioni 5
Come leggere una tavola di centratura 5
I box didattici 6
Abbreviazioni essenziali 6

Parte XIV — Torace e collo 9
58. Anatomia radiografica del torace normale 10
59. Torace in ortostatismo 20
60. Torace al letto, supino e semiseduto 32
61. Decubiti 41
62. Torace pediatrico 45
63. Collo e vie aeree superiori 46

Parte XV — Coste, sterno e gabbia toracica 53
64. Coste 54
65. Sterno 63

Parte XVI — Addome 69
66. Anatomia radiografica dell'addome 70
67. Addome 76

Parte XVII — Cranio, massiccio facciale e seni 87
68. Anatomia radiografica del cranio e linee di riferimento 88
69. Cranio 94
70. Rocche petrose e mastoidi 107
71. Massiccio facciale e orbite 113
72. Ossa nasali e zigomi 123
73. Mandibola e ATM 127
74. Seni paranasali 137

Parte XVIII — Contrastografia tradizionale e fluoroscopia 141
75. Principi di fluoroscopia 142
76. Mezzi di contrasto 151
77. Apparato digerente 160
78. Apparato urinario e genitale 177
79. Altre procedure 189

Parte XIX — Radiografia mobile, pronto soccorso, paziente critico e sala operatoria 199
80. Radiografia mobile in reparto 200
81. Terapia intensiva 208
82. Pronto soccorso e politrauma 217
83. Sala operatoria 224
84. Localizzazione dei corpi estranei 233

Parte XX — Pediatria 239
85. Il paziente pediatrico 240
86. Tecnica pediatrica 248
87. Proiezioni pediatriche 254

Parte XXI — Gravidanza 281
88. Gravidanza e radiologia tradizionale 282

Parte XXII — Geriatria, obesità, disabilità e paziente non collaborante 291
89. Il paziente anziano e fragile 292
90. Obesità 297
91. Disabilità e paziente non collaborante 302

Parte XXIII — Radiografia ortopedica specialistica 309
92. Arti inferiori in toto e telemetrie 310
93. Colonna in toto e scoliosi 318
94. Protesi: pianificazione e controlli post-operatori 327

Parte XXIV — Tecniche specialistiche di imaging proiettivo 333
95. Mammografia 334
96. Tomosintesi mammaria e mammografia con mezzo di contrasto 353
97. Densitometria ossea DXA 357
98. Radiografia a doppia energia e tomosintesi digitale 369
99. Sistemi a bassa dose e nuove tecnologie 373
100. Radiologia odontoiatrica 377

Parte XXV — Anatomia radiografica e riconoscimento tecnico 387
101. Valutazione tecnica e diagnosi radiologica 388
102. Normale e varianti che modificano il posizionamento 393
103. Segni che impongono di adattare la tecnica 399
104. L'esame ha raggiunto lo scopo? 404

Parte XXVI — Atlante degli errori e degli artefatti 411
105. Errori di posizionamento e centratura 412
106. Errori di esposizione ed elaborazione 420
107. Artefatti 427
108. Analisi delle ripetizioni e degli scarti 438

Parte XXVII — Garanzia e controllo della qualità 443
109. Sistema qualità 444
110. Controlli 450

Parte XXVIII — RIS, PACS, DICOM e workflow digitale 457
111. DICOM e integrazione 458
112. Identificazione e marker 463
113. Archiviazione, sicurezza e privacy 468

Parte XXIX — Intelligenza artificiale e radiografia nel 2026 473
114. AI nel workflow del TSRM 474
115. AI diagnostica e triage 478
116. Regole e responsabilità 482

Parte XXX — Il futuro della radiologia tradizionale 489
117. Tendenze documentate 490

Appendici 495
A. Glossario generale 496
B. Glossario delle proiezioni eponime 505
C. Formulario 513
D. Tabelle di conversione 518

ESTRATTO GRATUITO · PAGINE SELEZIONATE · atlasradiologica.it

59. Torace in ortostatismo

Il torace in piedi, in PA e in laterale, è l'esame di riferimento con cui si confrontano tutte le altre radiografie del torace: quelle al letto, quelle in decubito, quelle dei controlli successivi. Il capitolo presuppone il cap. 58 (p. 10), in particolare i principi tecnici del distretto (§ 58.8 (p. 14)) e la sequenza dei sei controlli (§ 58.9 (p. 15)), che qui non si ripetono. Lì sono motivate la SID (distanza sorgente–detettore), i kV, la griglia e l'uso dell'AEC (esposimetro automatico).

Le proiezioni seguono l'ordine dell'atlante: prima le due standard, poi gli adattamenti al paziente reale, poi le complementari e, in fondo, quelle rare e storiche. Le proiezioni apicali e le oblique sono state per decenni parte della routine; oggi la tomografia computerizzata (TC) risponde meglio agli stessi quesiti e le si incontra soprattutto su richiesta specifica o in strutture senza TC.

59.1 Torace — PA

Sinonimi: postero-anteriore del torace · RX torace PA · PA chest · **[S]**

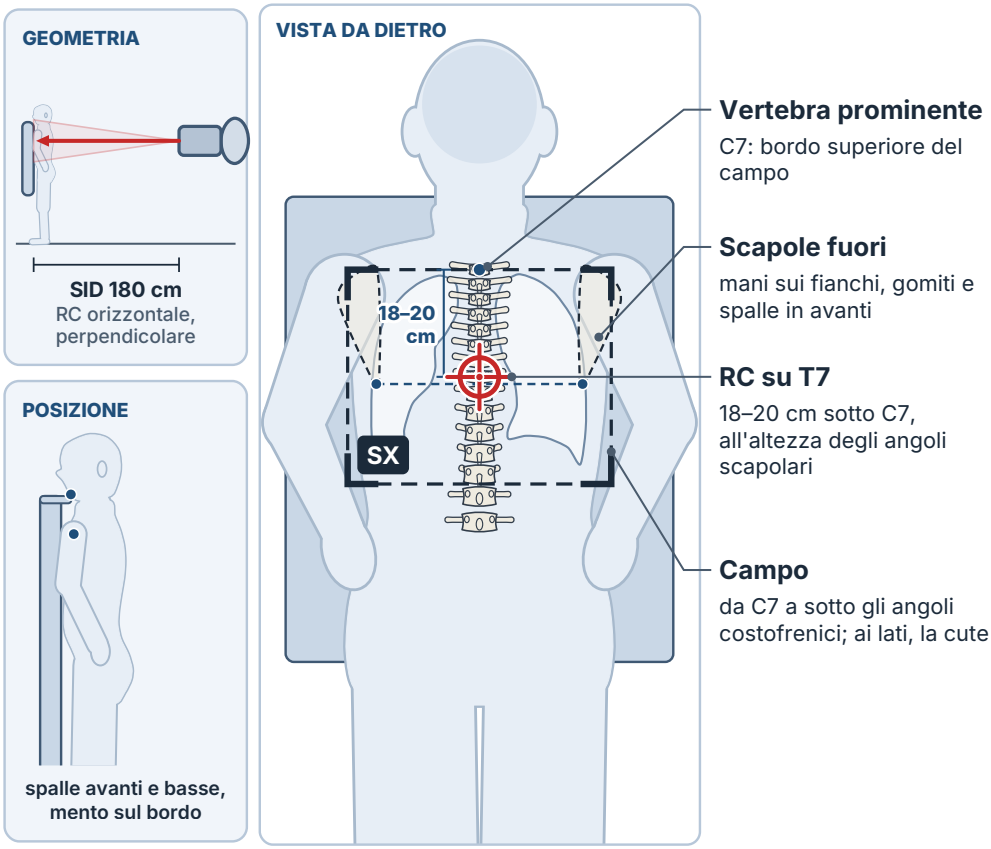

Figura 59.1 — Torace PA in ortostatismo, visto da dietro come dal tubo: dorso delle mani sui fianchi, gomiti e spalle in avanti fino a toccare lo stativo per portare le scapole fuori dai polmoni, mento sul bordo. RC orizzontale su T7, 18–20 cm sotto la vertebra prominente, all'altezza degli angoli inferiori delle scapole; campo da C7 a sotto gli angoli costofrenici; SID 180 cm.

Scopo. Rappresentare in proiezione frontale polmoni, pleure, mediastino, cuore, diaframma e gabbia toracica con il minimo ingrandimento del cuore e con le scapole fuori dai campi polmonari. È la proiezione di base di ogni esame del torace.

Indicazioni principali. Sintomi respiratori o cardiaci, febbre, dolore toracico, dispnea, trauma minore nel paziente che sta in piedi, controllo di malattie note, valutazioni preoperatorie secondo protocollo, controllo di dispositivi impiantati nel paziente deambulante (pacemaker, port).

Anatomia visualizzata. Dagli apici agli angoli costofrenici: trachea e carena, polmoni e ili, cuore e grossi vasi, cupole diaframmatiche, coste, clavicole, colonna toracica intravista dietro il cuore, tessuti molli delle pareti laterali.

Preparazione. Torso svestito e camice senza parti metalliche. Togliere collane, reggiseno con ganci o ferretti, mollette e fermagli; raccogliere in alto i capelli lunghi. Spiegare le istruzioni respiratorie prima di posizionare e farle provare una volta.

Posizione del paziente. In piedi, di fronte allo stativo verticale, con il peso distribuito sui due piedi.

Posizione del distretto.

- Piano mediosagittale al centro dello stativo, torace centrato con margini laterali uguali.
- Mento sollevato e appoggiato sul bordo superiore dello stativo, testa dritta.
- Dorso delle mani appoggiato in basso sui fianchi, palmi verso l'esterno, gomiti flessi e portati in avanti.
- Spalle ruotate in avanti fino a toccare lo stativo, e abbassate: le scapole scivolano lateralmente fuori dai campi polmonari e le clavicole scendono sotto gli apici.
- Spalle sullo stesso piano orizzontale, nessuna rotazione del tronco.
- Mammelle voluminose: la paziente le solleva e le sposta lateralmente, poi le mantiene in quella posizione appoggiandosi allo stativo (Long et al., 2016).

Detettore. 35×43 cm, verticale nella maggior parte dei pazienti, orizzontale negli iperstenici; quadrato se disponibile. Centrato sul RC: con il centro su T7 il bordo superiore cade 1,5–3,5 cm sopra la vertebra prominente, circa 4–5 cm sopra le spalle rilassate nel paziente medio (§ 58.8 (p. 14)).

SID. 180 cm. Intervallo ammesso 180–300 cm secondo apparecchio e griglia (Bontrager e Lampignano, 2014; Long et al., 2016).

Raggio centrale (RC). Orizzontale, perpendicolare al detettore.

Centratura. Su T7 (figura 59.1 (p. 20)): 18–20 cm sotto la vertebra prominente, circa a livello degli angoli inferiori delle scapole (Bontrager e Lampignano, 2014).

Collimazione. In alto alla vertebra prominente, quindi poco all'interno del bordo superiore del detettore; lateralmente ai margini cutanei; in basso, simmetricamente rispetto al RC, con margine sotto gli angoli costofrenici (Bontrager e Lampignano, 2014).

Respirazione. Apnea alla fine della seconda inspirazione profonda.

Griglia. Sì.

Fuoco. Grande.

AEC. Sì, con le due camere laterali superiori, che cadono sui polmoni (Bontrager e Lampignano, 2014).

Parametri di esposizione. Detettore digitale, adulto: partenza 110–125 kV (Bontrager e Lampignano, 2014); mAs determinati dall'AEC; tempo il più breve possibile. Spostano i parametri: grandi spessori e obesità (kV verso il limite alto, attenzione all'allungarsi del tempo), enfisema (rischio di sovraesposizione se si lavora in manuale), versamenti e cuori grandi (l'AEC compensa; in manuale si aumenta). Adeguatezza: DI (indice di deviazione) nel range del protocollo, colonna intravista dietro il cuore senza rumore, trama polmonare visibile fino alla periferia, nessuna saturazione nei campi polmonari.

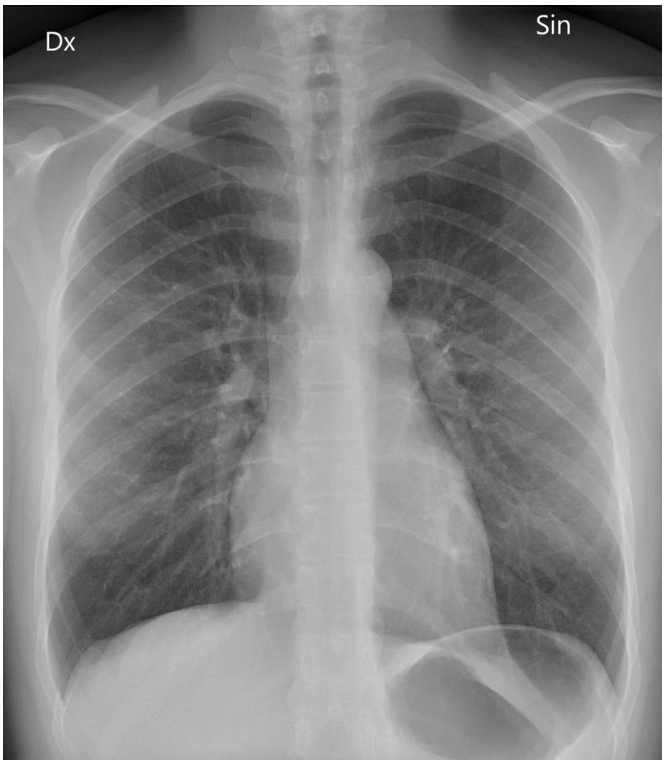

Figura 59.2 — Torace PA in ortostatismo, descritto dall'autore dell'immagine come normale. Sono visibili i criteri della scheda: apici e angoli costofrenici inclusi, scapole fuori dai campi polmonari, clavicole simmetriche, cupole diaframmatiche basse e nette per un'inspirazione profonda. Le scritte «Dx» e «Sin» in alto indicano il lato destro e sinistro del paziente. Immagine: Mikael Häggström, M.D., Wikimedia Commons, CC0 1.0; convertita in scala di grigi.

Criteri di correttezza

- Campi polmonari interi, dagli apici agli angoli costofrenici; pareti laterali con la cute incluse.
- Nessuna rotazione: estremità sternali delle clavicole equidistanti dai processi spinosi; trachea sulla linea mediana; distanza fra colonna e margine laterale delle coste uguale ai due lati.
- Inspirazione: 9–10 archi costali posteriori sopra la cupola destra (10 per il Merrill).
- Scapole proiettate lateralmente ai campi polmonari.
- Clavicole che incrociano la parte alta dei polmoni con gli apici visibili sopra di esse; mento fuori dagli apici.
- Penetrazione: colonna e spazi intervertebrali intravisti dietro il cuore; trama polmonare dall'ilo alla periferia.
- Nessun movimento: cupole e profili cardiaci netti.
- Collimazione visibile; marker di lato leggibile; nessun oggetto esterno nei campi polmonari.

Errore	Come appare	Correzione
Torace ruotato	Clavicole asimmetriche rispetto alla colonna, mediastino deformato, trasparenza diversa fra i polmoni	Spalle sullo stesso piano ed entrambe a contatto, peso sui due piedi; ricontrollare guardando dall'alto
Scapole sui campi polmonari	Margine mediale delle scapole sulla parte laterale dei polmoni superiori	Ruotare in avanti spalle e gomiti finché le spalle toccano lo stativo

ESTRATTO GRATUITO · PAGINE SELEZIONATE · atlasradiologica.it

59.4 Torace in espirazione

Sinonimi: PA in espirazione · coppia inspirazione–espirazione · expiratory chest · **[C]**

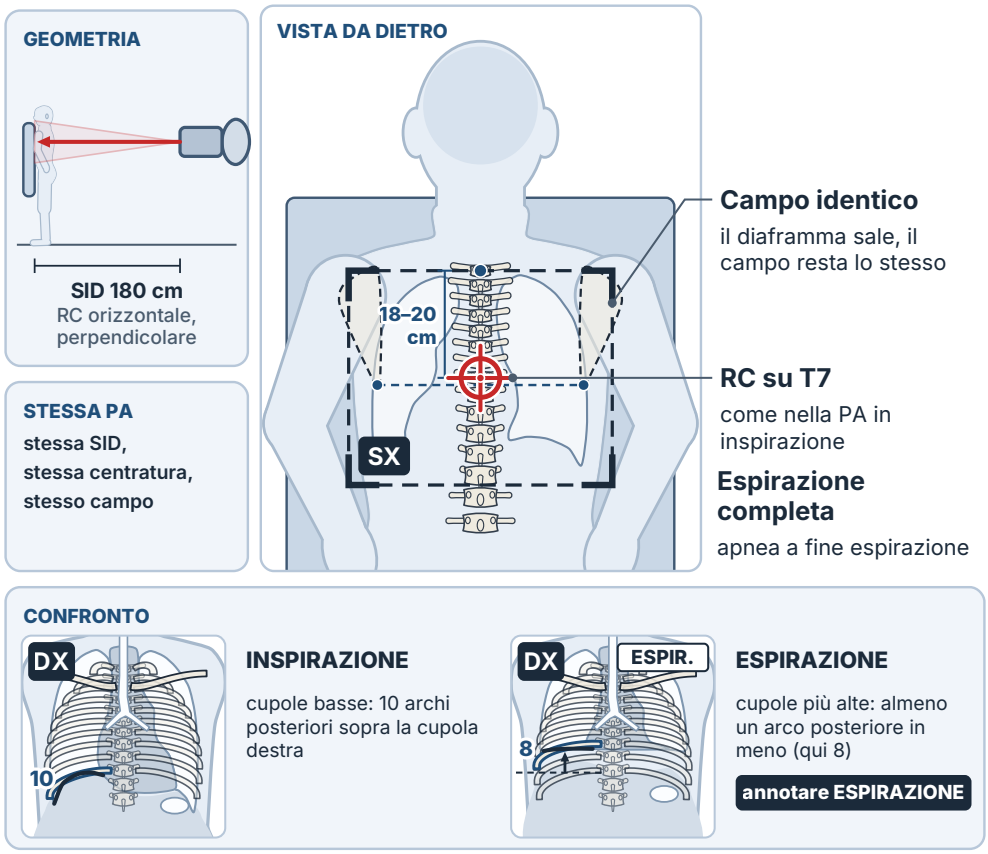

Figura 59.7 — Torace in espirazione: posizione, SID, centratura su T7 e campo sono identici alla PA in inspirazione, così che le due immagini si possano confrontare. In espirazione le cupole salgono e sopra la cupola destra si conta almeno un arco posteriore in meno; sull'immagine si annota «espirazione».

Scopo. Ottenere un'immagine a fine espirazione completa, di solito da affiancare a una PA in inspirazione eseguita nella stessa seduta. In espirazione il polmone sano si riduce di volume e aumenta di densità, mentre una zona in cui l'aria resta intrappolata non cambia; anche una piccola quantità d'aria libera nella cavità pleurica occupa, a polmone ridotto, una frazione maggiore dell'emitorace (Long et al., 2016).

Indicazioni principali. Oggi solo su richiesta motivata del medico. Indicazioni storiche e residue: sospetto corpo estraneo bronchiale con intrappolamento d'aria, soprattutto nel bambino (cap. 84 (p. 233), cap. 87 (p. 254)); valutazione della mobilità del diaframma; atelettasie; piccolo pneumotorace non visibile in inspirazione (Long et al., 2016). Per il pneumotorace vedi il box Evidenza.

Posizione del paziente e del distretto. Identiche alla PA in inspirazione, che di norma si esegue per prima. Paziente e geometria non devono cambiare fra le due esposizioni: stessa SID, stessa centratura, stesso campo.

SID. 180 cm. **Raggio centrale.** Orizzontale, perpendicolare su T7.

Collimazione. Come la PA; il diaframma sale, ma il campo resta lo stesso per permettere il confronto (figura 59.7 (p. 27)).

Respirazione. Apnea alla fine di un'espirazione completa: «Faccia un respiro profondo... ora butti fuori tutta l'aria... si fermi».

Griglia. Sì. **Fuoco.** Grande. **AEC.** Sì, stesse camere della PA.

Parametri di esposizione. Stessi kV della PA. Il polmone svuotato attenua di più: l'AEC aumenta l'esposizione automaticamente; in manuale l'esposizione va aumentata secondo il protocollo dell'apparecchio. Si controlla il DI.

PRATICA STORICA

Studi cardiaci con bario.

Fino all'arrivo dell'ecocardiografia, la valutazione radiografica delle camere cardiache usava una serie di PA, laterale sinistra e oblique a 55–60°, eseguite mentre il paziente deglutiva un bario denso: l'esofago opacizzato delineava il profilo posteriore del cuore e dell'aorta (Long et al., 2016). Ecocardiografia, TC e risonanza magnetica (RM) cardiache l'hanno sostituita del tutto. Il bario nell'esofago si usa oggi negli studi dell'esofago (cap. 77 (p. 160)).

ATTENZIONE — NON CONFONDERE

«Albers-Schönberg» non è una proiezione degli apici.

In alcune liste di proiezioni circola un «metodo di Albers-Schönberg» per gli apici polmonari. L'attribuzione è errata: il nome di Albers-Schönberg è legato alla AP a bocca aperta di atlante ed epistrofeo, descritta nel 1910 (cap. 53, vol. I) (Long et al., 2016). La proiezione apicale eponima è la lordotica di Lindblom (§ 59.6 (p. 29)).

DA RICORDARE

- PA: mento sullo stativo, dorso delle mani sui fianchi, spalle avanti e basse, RC orizzontale su T7, SID 180 cm, 110–125 kV, camere AEC laterali superiori.
- Laterale: fianco sinistro allo stativo, braccia sopra la testa, piano mediosagittale parallelo, RC su T7 al piano mediocoronale; archi posteriori sovrapposti, con il lato lontano 1–2 cm più posteriore.
- Espirazione: solo su richiesta motivata, stessa geometria della PA, sempre annotata.
- Apici: lordotica (paziente inclinato indietro) o assiali (RC craniale); oggi rare, la seconda linea è la TC.
- Ogni adattamento (seduto, AP, laterale destra) si dichiara.

Bibliografia essenziale

- Bontrager KL, Lampignano JP. *Manual de posiciones y técnicas radiológicas*. 8ª ed. Barcelona: Elsevier España; 2014. Cap. 1 (torace).
- Collins G, Hamill S, Laventure C, Newell S, Gordon B. A survey of post-cardiac rhythm device implantation: movement and mobilisation advice in the UK. *Br J Cardiol*. 2019;26:14–18. doi:10.5837/bjc.2019.002
- Istituto Superiore di Sanità; Padovani R, Compagnone G, D'Ercole L, et al. *Livelli diagnostici di riferimento per la pratica nazionale di radiologia diagnostica e interventistica e di medicina nucleare diagnostica. Aggiornamento del Rapporto ISTISAN 17/33*. Roma: ISS; 2020 (Rapporti ISTISAN 20/22 Rev.).
- Lindblom K. Half-axial projection in accentuated lordosis for roentgen studies of the lungs. *Acta Radiol*. 1940;21:119.
- Long BW, Rollins JH, Smith BJ. *Merrill's Atlas of Radiographic Positioning and Procedures*. 13th ed. St. Louis: Elsevier; 2016. Vol. 1, capp. 8 e 10; vol. 3, cap. 25.
- MacDuff A, Arnold A, Harvey J; BTS Pleural Disease Guideline Group. Management of spontaneous pneumothorax: British Thoracic Society pleural disease guideline 2010. *Thorax*. 2010;65(Suppl 2):ii18–ii31. doi: 10.1136/thx.2010.136986
- Resnick D. The angulated basal view: a new method for evaluation of lower lobe pulmonary disease. *Radiology*. 1970;96:204. PMID 5420407

ESTRATTO GRATUITO · PAGINE SELEZIONATE · atlasradiologica.it

ATLAS RADIOLOGICA

FINE DELL'ESTRATTO

Hai sfogliato 6 pagine su 588.

Le abbiamo scelte dal Volume II per mostrarti com'è costruito il trattato: le schede, le tavole di centratura, i criteri di correttezza.

Pagine incluse: 1, 7, 20, 21, 27, 31.



NEL VOLUME COMPLETO

Volume II — Torace, addome, cranio, contesti clinici e qualità

588	127	187
pagine	schede di proiezione	figure

L'atlante di torace, addome e cranio, i contesti clinici (pronto soccorso, mobile, pediatria, sala operatoria), errori e artefatti, qualità e PACS.

Parti XIV–XXX, capitoli 58–117 e appendici.

DISPONIBILE SU AMAZON.IT

Il Volume II completo, in brossura a colori.

amazon.it/dp/B0HR9CH4FR

Disponibili anche: Volume I — Principi, tecnica e apparato locomotore (**amazon.it/dp/B0HRV59XSD**) e l'edizione Kindle con l'opera completa (**amazon.it/dp/B0HRV9LWSD**).

© 2026 Atlas Radiologica · Estratto gratuito di anteprima · Tutti i diritti riservati